

Un caso di macroematuria in una ultracentenaria

UTILITÀ DELLA
ECOGRAFIA POINT OF
CARE IN RSA



Fondazione
Gaetano e Piera Borghi

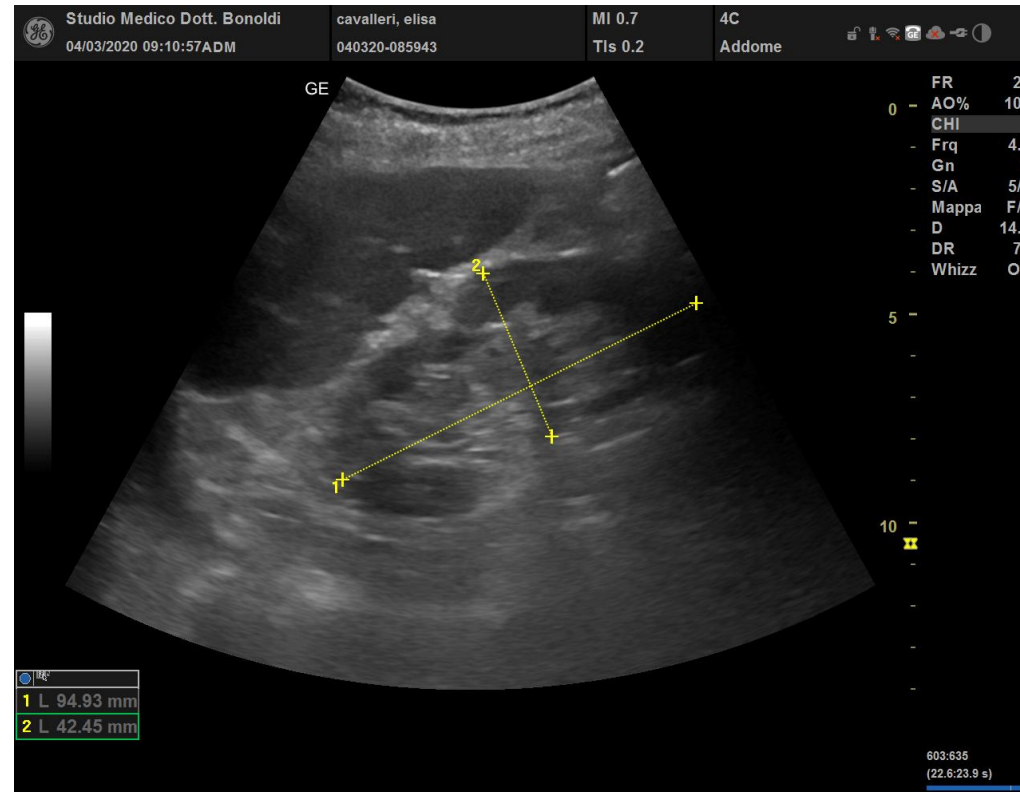
Il contesto clinico

Paziente di 101 anni di età, ospite di una RSA, in terapia con Dabigatran 110 mg x 2/die per fibrillazione atriale.

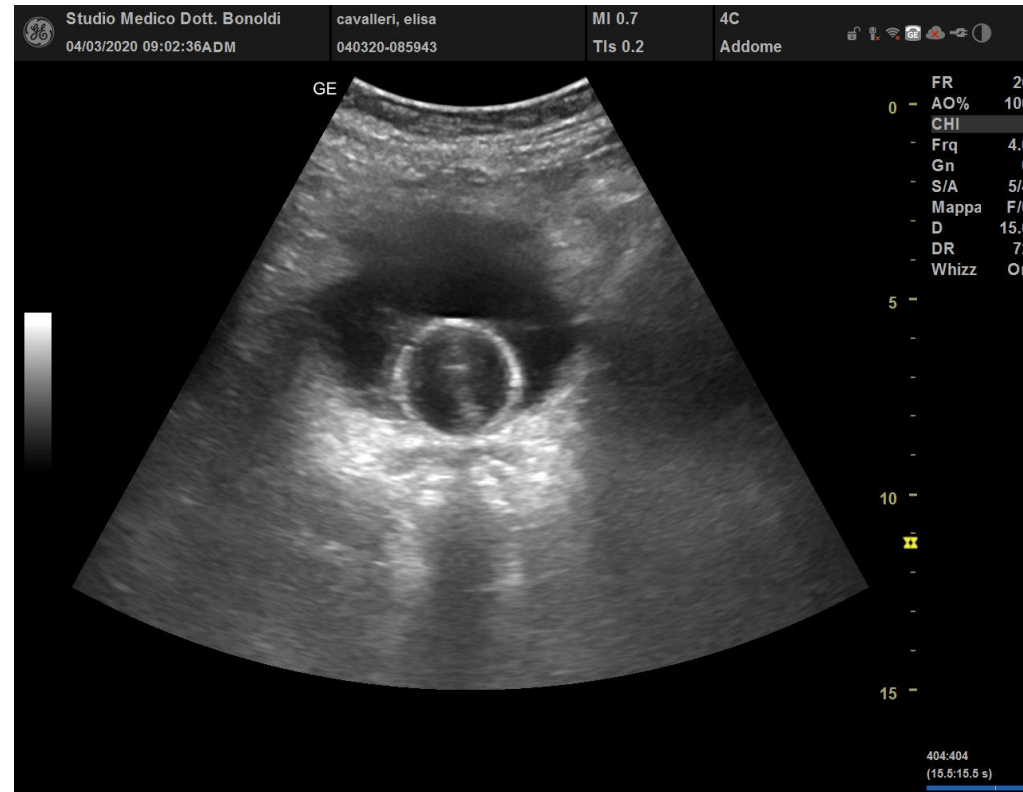
Da circa una settimana macro-ematuria con coaguli, che persiste anche dopo la sospensione della terapia anticoagulante.

Si esegue ecografia point of care.

A livello di entrambi i reni si osserva unicamente assottigliamento del parenchima

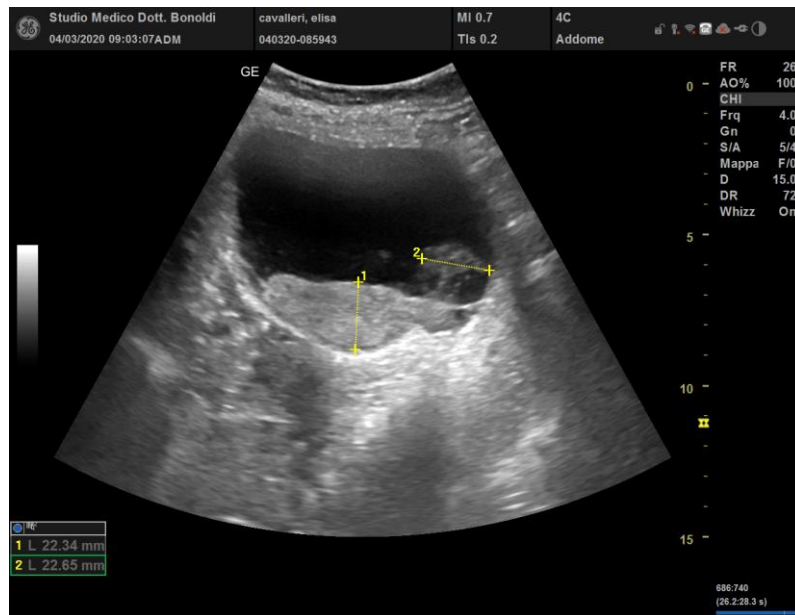


A livello vescicale: CV normo-posizionato

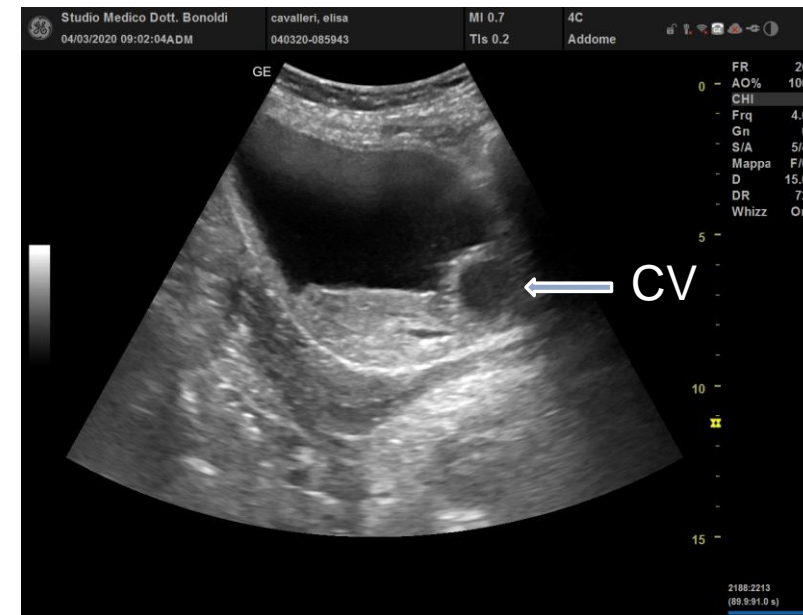


Inoltre: riscontro di formazione ecogena, in sede declive, con margine rettilineo + formazione ipo-ecogena a margini irregolari, pseudo-vegetante.

SEZIONE TRASVERSALE

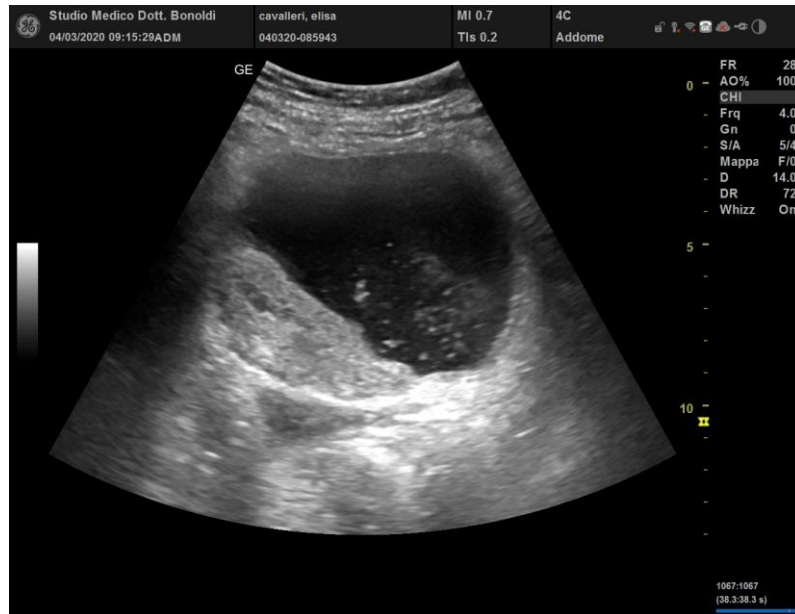

SEZIONE LONGITUDINALE

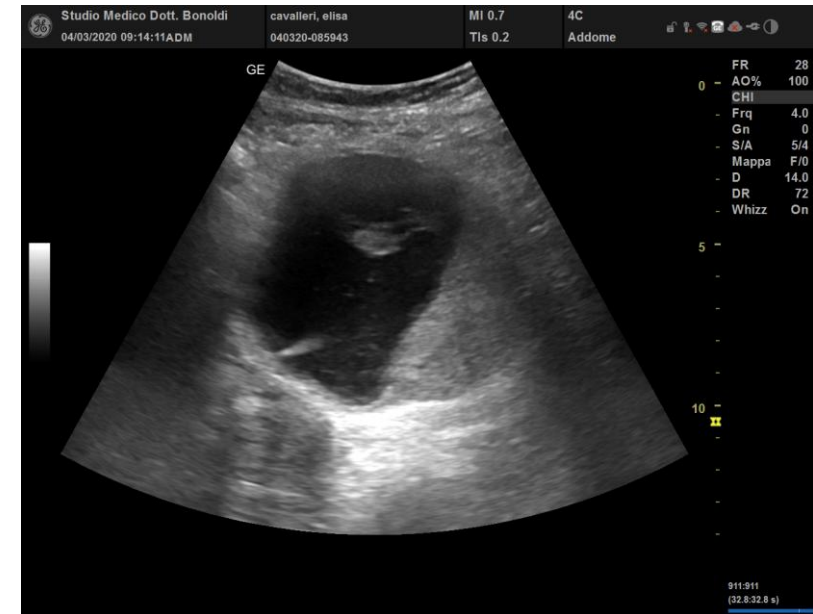

Nell'ipotesi che si potesse trattare di coaguli, a diversa «densità», è stata valutata la loro mobilità.

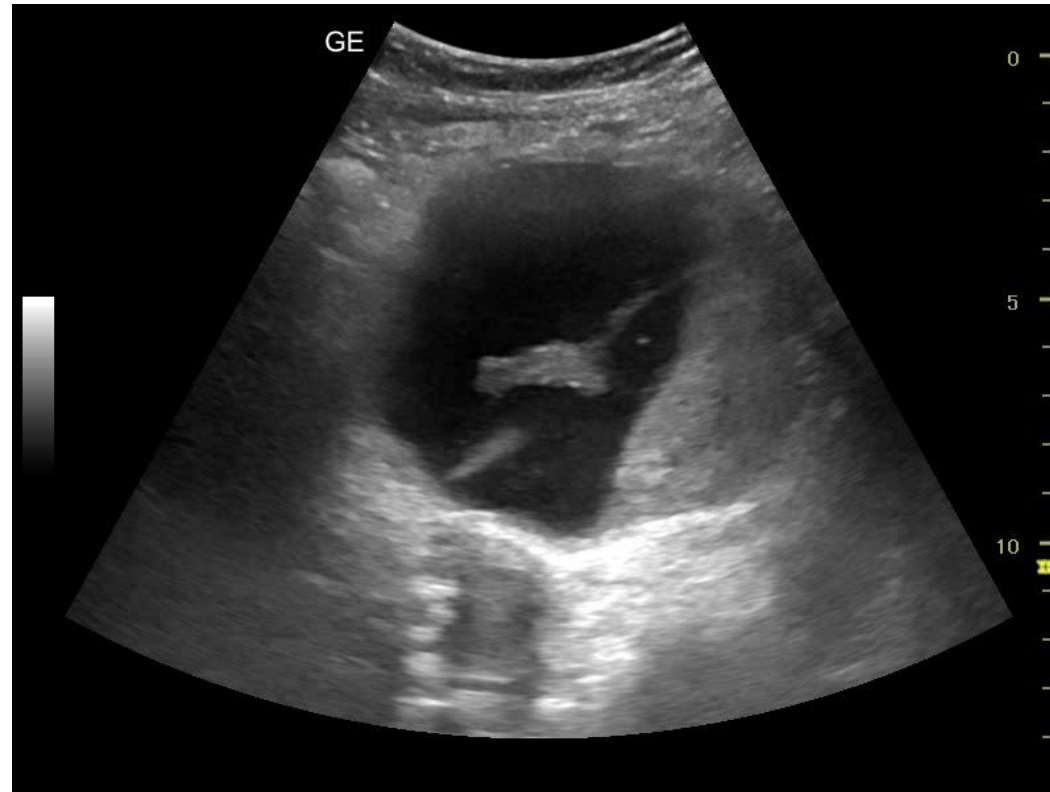
IN DECUBITO LATERALE DESTRO



IN DECUBITO LATERALE SINISTRO



Si è inoltre osservata una deformabilità della formazione «pseudo-vegetante» dovuta all'azione del jet ureterale, che ha confermato la natura di coagulo di tale formazione, come si può notare nella videoklip...



Si è dunque concluso per la presenza di coaguli senza evidenza di processi vegetanti endovesicali.

E' stato consigliato il posizionamento di CV a tre vie per effettuare il lavaggio vescicale in continuo.

