Un caso di Epatite Acuta ed Ittero ostruttivo.

a cura di Marco Piccolo

Fondazione Gaetano e Piera Borghi

Donna di 48 anni; fuma 20 sigarette die, no alcool

con *Obesità grave*, *Ipertensione Arteriosa*, *Diabete Mellito* e *Dislipidemia*

A inizio marzo, comparsa a domicilio febbre elevata con epigastralgie.

Assume *Paracetamolo* 3g/die + *Codeina*; successivamente *Augmentin* e *Toradol*.

20 Marzo accede al PS di Vercelli per stato confusionale, agitazione psicomotoria e aggravamento del quadro neurologico **GCS 9**.

GB 21800, AST 439, ALT 3378, GGT 229, Bil tot 15.6, INR 6.37, Amilasi 518, Lipasi 2717



TC Addome con mdc del 20/03:
Fegato steatosico, non alterazioni del Pancreas; colelitiasi e vie biliari non dilatate.
TC encefalo con mdc del 20/03 e 21/03: negative

Tossicologici su urine positivi per oppiacei di uso ospedaliero.

Esame liquorale: negativo per virus e batteri.
EEG suggestivo per encefalopatia metabolica.

Tampone COVID-19 negativo

Sierologia HBV HCV, CMV, EBV, HSV, HIV negativi
Autoimmunità associata a malattie epatiche negativa
(ANA, AMA, SMA, ANCA, ds DNA, anti SLA/LP, antiLKM)

Nei giorni successivi…..

- Riduzione della leucocitosi grazie alla terapia antibiotica
- Buona risposta dell'INR alla terapia con Vit. K
- Progressivo miglioramento del sensorio con recupero della coscienza.



E gli indici di funzionalità epatica…. l'ittero???

progressiva e graduale discesa delle *AST/ALT*
20/03: 439/3378, 21/03: 228/1610, 22/03: 194/1464, 24/03: **92/568**

La *bilirubina* invece presenta un lieve incremento **da 15.6 a 19.1**

25/03 **Colangio-RM:** iniziale e *progressiva dilatazione delle vie biliari intraepatiche e interessamento della VBP* con *fango biliare in coledoco*.

27/03 **ERCP:** *posizionamento di protesi biliare*;
durante la procedura si rimuove un calcolo periampollare parzialmente ostruente di circa 6 mm e non si esegue sfinterotomia per i rischi di sanguinamento.
A termine della procedura corretto svuotamento biliare in duodeno.

01/04 Inspiegabilmente, dopo un breve miglioramento della bilirubina, **l'ittero progredisce con incremento dei valori fino a 24.4 mg/dl**

02/04 Trasferimento presso l'Ospedale Molinette di Torino

per approfondimento diagnostico

All'ingresso GB 15840, PLT 210, INR 1,83, AST 81 ALT 83 Bilirubina totale 27.6

Visti i precedenti esami inconcludenti
viene richiesto completamento diagnostico

Ecografia Addome
+
eventuale Biopsia

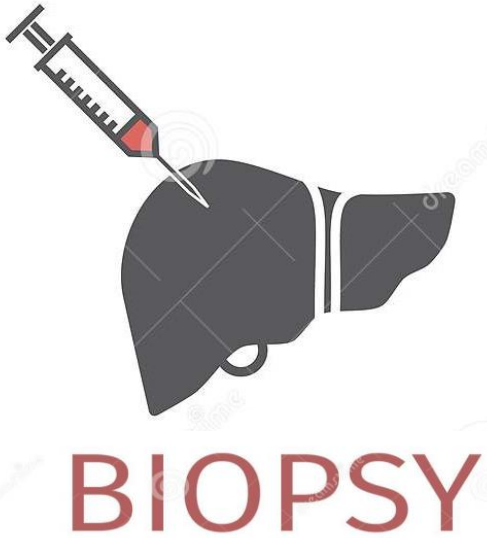

ECOGRAFIA ADDOME COMPLETO

Il fegato ha dimensioni ai limiti superiori della normalità, ecostruttura finemente disomogenea ed iperriflettente con quadro **steatosico**.
Le pareti della colecisti sono inspessite (5 mm) ed ipoecogene per verosimile recente *flogosi acuta*; presenta spot iperecogeni per colesterolosi e calcolo infundibolare di circa 21 mm.

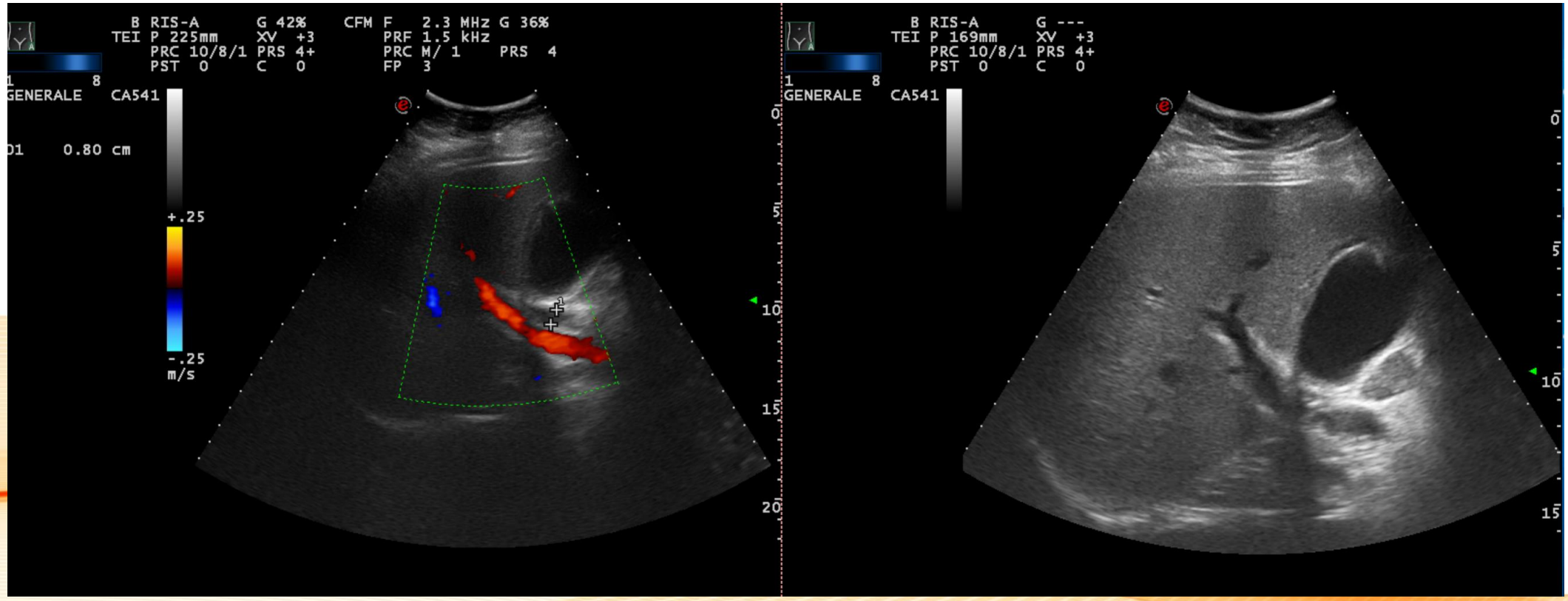

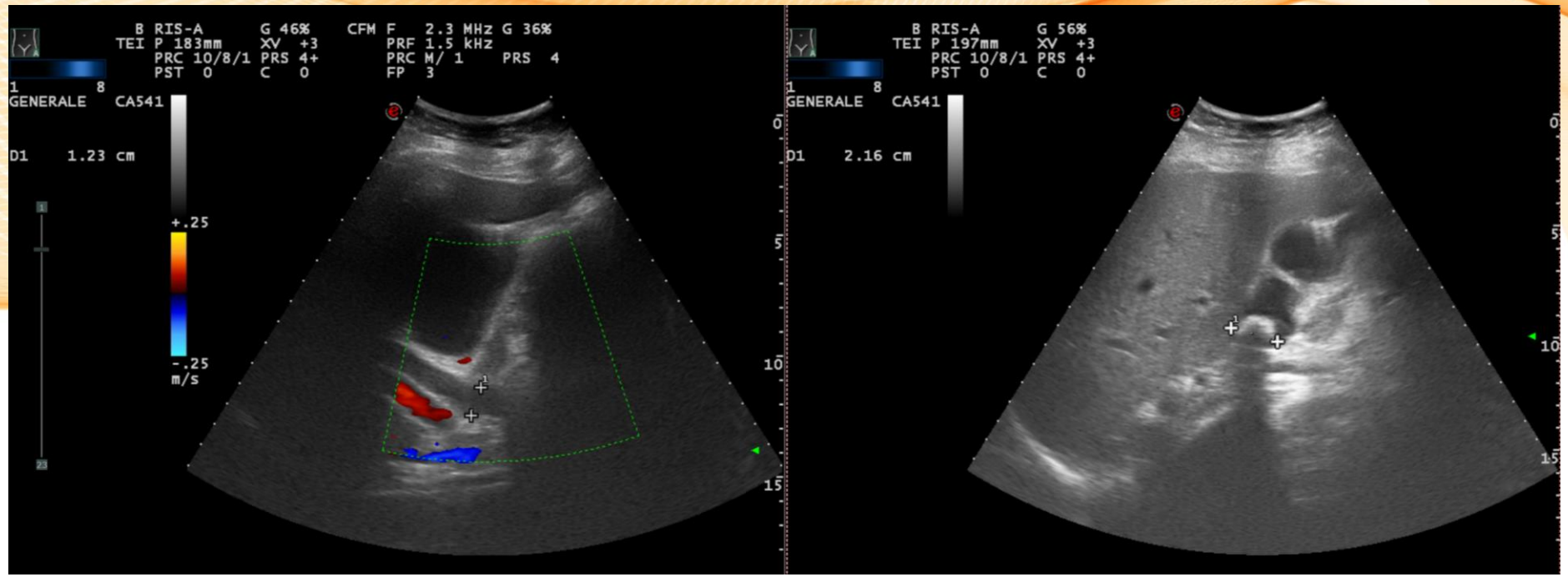
B RIS-A G 46%
TEI P 183mm XV +3
PRC 10/8/1 PRS 4+
PST 0 C 0
CFM F 2.3 MHz G 36%
PRF 1.5 kHz
PRC M/ 1 PRS 4
FP 3
GENERALE CA541
D1 1.23 cm
+.25
-.25
m/s
B RIS-A G 56%
TEI P 197mm XV +3
PRC 10/8/1 PRS 4+
PST 0 C 0
GENERALE CA541
D1 2.16 cm

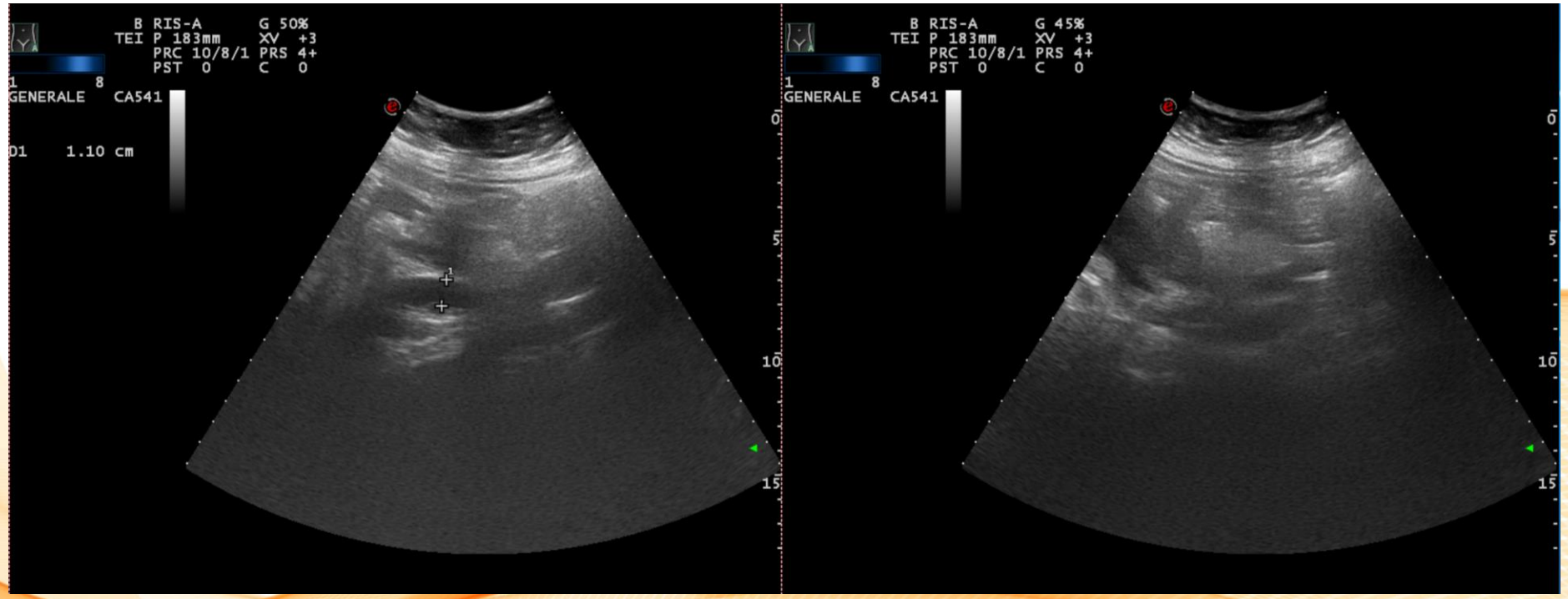
B RIS-A G 50%
TEI P 183mm XV +3
PRC 10/8/1 PRS 4+
PST 0 C 0
GENERALE CA541
D1 1.10 cm
B RIS-A G 45%
TEI P 183mm XV +3
PRC 10/8/1 PRS 4+
PST 0 C 0
GENERALE CA541

Le vie biliari intraepatiche sono lievemente ectasiche a livello dei rami principali; la VBP è marcatamente dilatata (12 mm).
La protesi biliare endoscopica recentemente posizionata ***è verosimilmente dislocata in duodeno.***

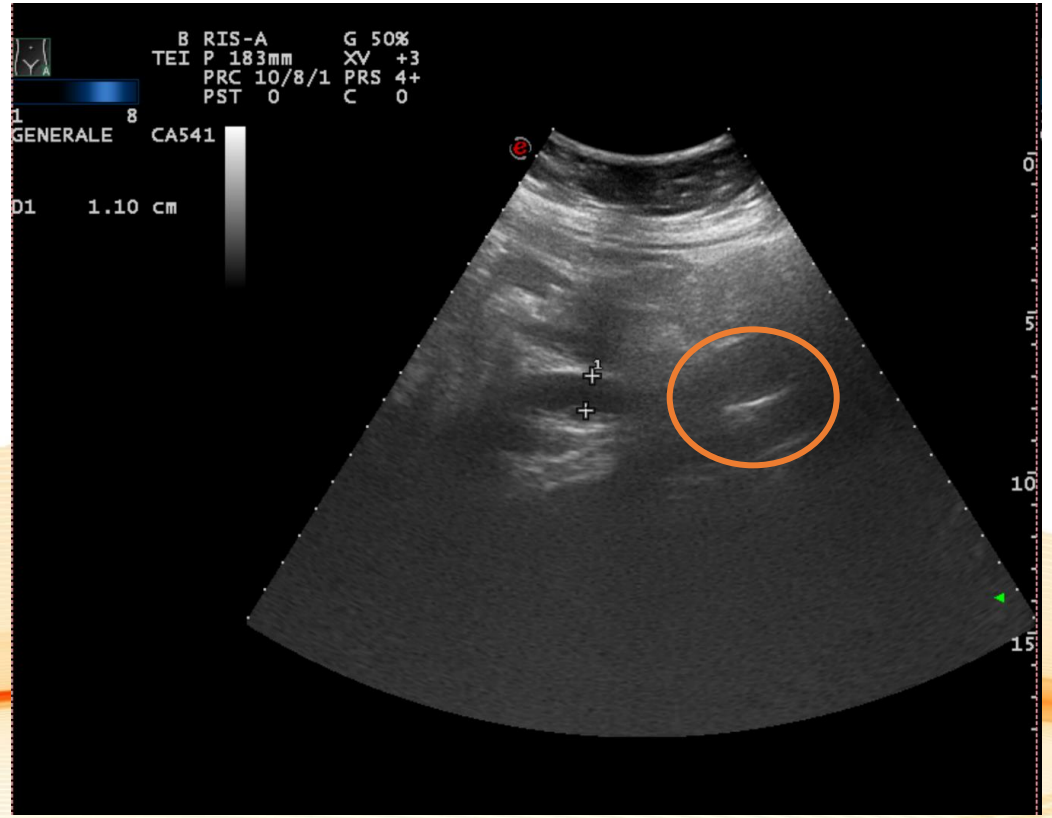

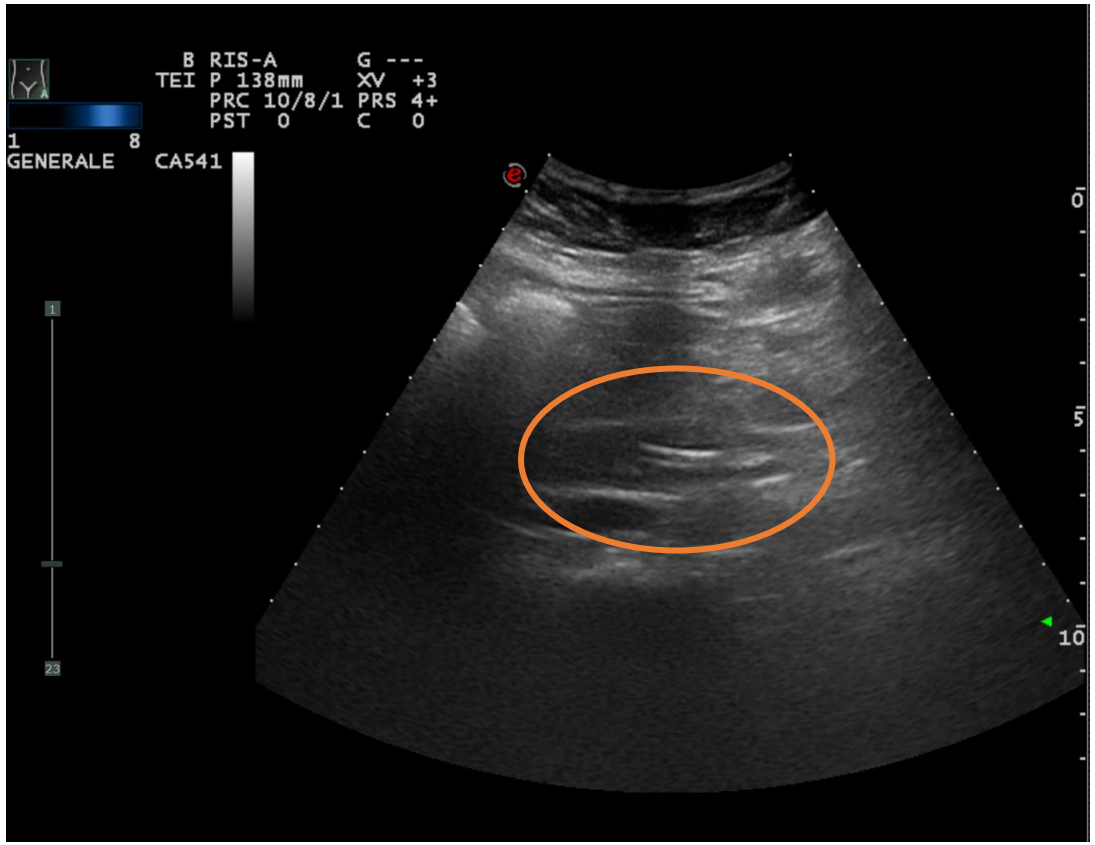

Si soprassiede all'esecuzione della Biopsia e si avvia la paziente ad <u>approfondimento diagnostico</u> mediante <u>RX addome diretto</u>

RX ADDOME DIRETTO

Si evidenzia **dislocazione della protesi biliare** oltre il tratto duodenale.

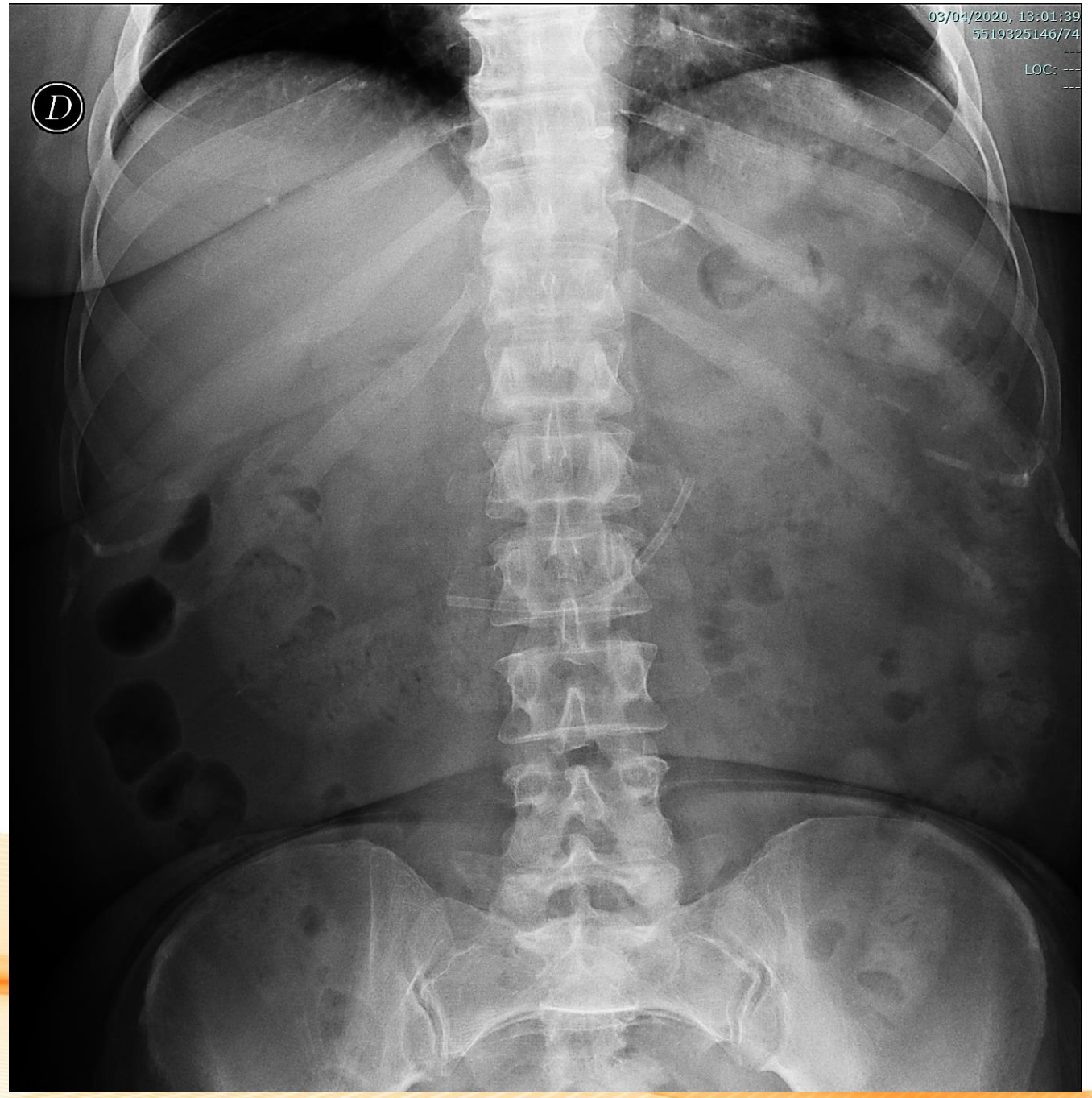

05/04 **EGDS** per *rimozione della protesi dislocata*

Durante la degenza *progressivo miglioramento dell'ittero con riduzione della bilirubina*: 06/04: 18.1 mg/dl, 10/04: 13.7 mg/dl

14/04 Dimissioni :
Bilirubina 10.2, **AST/ALT** 53/48 **GGT/APH** 65/168

CONCLUSIONI

- **Epatite acuta**: escluse le varie cause di epatopatia resta possibile l'ipotesi di *danno tossico* su fegato affetto da *steatosi cronica e grave sindrome dismetabolica*

Si propone l'opportunità di eventuale Biopsia epatica e Fibroscan per valutare lo stato del parenchima epatico

- Febbre di possibile origine colangitica
- **Ittero ostruttivo** aggravato da dislocazione della protesi
- Screzio pancreatico per possibile pancreatite acuta biliare
- Encefalopatia tossica dismetabolica e da oppiacei